

**UNIVERSIDADE DE SÃO PAULO
FACULDADE DE ODONTOLOGIA DE RIBEIRÃO PRETO**

DANIELA MOREIRA CUNHA

Avaliação da influência da interface tipo cone-Morse, sobre o tecido ósseo peri-implantar, através de parâmetros objetivos exclusivamente radiográficos em implantes inseridos abaixo da crista óssea

ORIENTADOR: PROF. DR. VALDIR ANTÔNIO MUGLIA

RIBEIRÃO PRETO

2023

DANIELA MOREIRA CUNHA

Avaliação da influência da interface tipo cone-Morse, sobre o tecido ósseo peri-implantar, através de parâmetros objetivos exclusivamente radiográficos em implantes inseridos abaixo da crista óssea

Trabalho de Conclusão de Curso apresentado à Faculdade Odontologia de Ribeirão Preto da Universidade de São Paulo, como parte dos requisitos para obtenção do grau de Cirurgiã-Dentista.

ORIENTADOR: PROF. DR. VALDIR ANTÔNIO MUGLIA

RIBEIRÃO PRETO

2023

Autorizo a reprodução e divulgação total ou parcial deste trabalho, por qualquer meio convencional ou eletrônico, para fins de estudo e pesquisa, desde que citada a fonte.

UNIVERSIDADE DE SÃO PAULO
FACULDADE DE ODONTOLOGIA DE RIBEIRÃO PRETO

FOLHA DE APROVAÇÃO

DANIELA MOREIRA CUNHA

Avaliação da influência da interface tipo cone-Morse, sobre o tecido ósseo peri-implantar, através de parâmetros objetivos exclusivamente radiográficos em implantes inseridos abaixo da crista óssea

Trabalho de Conclusão de Curso apresentado à Faculdade Odontologia de Ribeirão Preto da Universidade de São Paulo, como parte dos requisitos para obtenção do grau de Cirurgiã-Dentista.
Orientador: Prof. Dr. Valdir Antônio Muglia

Aprovado em:

Banca Examinadora

Orientador: Prof. Dr. Valdir Antônio Muglia
Faculdade de Odontologia de Ribeirão Preto

Prof. Dr.
Faculdade de Odontologia de Ribeirão Preto

Prof. Dr.
Faculdade de Odontologia de Ribeirão Preto

AGRADECIMENTOS

À Deus por ter me mostrado o caminho para a Odontologia e por ter me permitido viver esse período com saúde.

Aos meus pais Elizaine e João e à minha irmã Stella por serem meus maiores incentivadores a buscar meus sonhos e por terem sido meu ponto de apoio para que eu concluísse minha graduação.

Ao meu namorado Luiz Heinrick e aos meus amigos da turma 93, que foram meus parceiros ao longo de toda a graduação e que fizeram esse período ser mais leve.

Ao meu professor e orientador Professor Doutor Valdir Antônio Muglia que não mediu esforços para que esse trabalho fosse concluído com êxito.

RESUMO

CUNHA, Daniela Moreira. **Avaliação da influência da interface tipo cone-Morse, sobre o tecido ósseo peri-implantar, através de parâmetros objetivos exclusivamente radiográficos em implantes inseridos abaixo da crista óssea.** 2023. 21f. Trabalho de Conclusão de Curso – Faculdade de Odontologia de Ribeirão Preto, Universidade de São Paulo, Ribeirão Preto, 2023.

O presente estudo tem como objetivo avaliar a influência da interface tipo cone-Morse no tecido ósseo peri-implantar, através de parâmetros radiográficos em implantes inseridos abaixo da crista óssea. Para isso, foram analisados 10 casos de reabilitações com implantes dentários em pacientes parcialmente desdentados, realizadas pelo mesmo reabilitador. A interface implante-pilar foi posicionada entre 1 a 3mm abaixo da crista óssea e as radiografias foram avaliadas quanto ao grau de posicionamento subcristal, alterações no tecido ósseo marginal ao longo do tempo e se o tecido ósseo marginal poderia ser detectado na plataforma do implante durante o acompanhamento clínico. A taxa de sobrevida dos implantes foi de 100% até o último acompanhamento. Foi observado que os implantes colocados em média de 1,8mm abaixo da crista óssea não apresentaram mudança de posição após 12 meses. Os implantes que necessitaram de uma segunda cirurgia para encontrar o parafuso de cobertura apresentaram maior perda óssea horizontal. Portanto, sugere-se que a colocação de implantes abaixo da crista óssea deve estar associada a um sistema de implante com conexão protética cônica, plataforma switching e micro rugosidade no ombro do implante. É importante ressaltar que o estudo possui limitações por se tratar de apenas 10 casos analisados.

Palavras-chave: Implantes dentários. Cone-Morse. Tecido ósseo peri-implantar. Radiografias.

ABSTRACT

CUNHA, Daniela Moreira. **Evaluation of the influence of the Morse-cone type interface on the peri-implant bone tissue, through exclusively radiographic objective parameters in implants inserted below the bone crest.** 2023. 21f. Trabalho de Conclusão de Curso – Faculdade de Odontologia de Ribeirão Preto, Universidade de São Paulo, Ribeirão Preto, 2023.

The present study aims to evaluate the influence of the cone-Morse interface on peri-implant bone tissue, through radiographic parameters in implants inserted below the crestal bone. For this, 10 cases of dental implant rehabilitation in partially edentulous patients, performed by the same rehabilitator, were analyzed. The implant-abutment interface was positioned between 1 to 3mm below the crestal bone, and radiographs were evaluated for subcrestal positioning, changes in marginal bone tissue over time, and whether marginal bone tissue could be detected at the implant platform during clinical follow-up. The implant survival rate was 100% up to the last follow-up. It was observed that implants placed on average 1.8mm below the crestal bone did not show any change in position after 12 months. Implants that required a second surgery to find the cover screw presented bigger horizontal bone loss. Therefore, it is suggested that the placement of implants below the crestal bone should be associated with an implant system with a conical prosthetic connection, platform switching and micro-roughness on the implant shoulder. It is important to note that the study has limitations due to analyzing only 10 cases.

Keywords: Dental implants. Cone-Morse. Peri-implant bone tissue. Radiographs.

SUMÁRIO

1. INTRODUÇÃO	9
2. PROPOSIÇÃO	11
3. MATERIAIS E MÉTODOS	12
4. RESULTADOS	15
5. DISCUSSÃO	16
6. CONCLUSÕES.....	19
REFERÊNCIAS	20

1 INTRODUÇÃO

Graças ao trabalho de P.I. Brånemark e André Schroeder, que lançaram as bases para a implantodontia moderna e aos avanços tecnológicos na terapia com implantes orais, incluindo o desenvolvimento de técnicas de aumento ósseo e superfícies de implantes moderadamente ásperas, a introdução da tomografia computadorizada de feixe e a contínua avaliação da peri-implantite⁽¹⁾ passamos de décadas de resultados clínicos questionáveis para uma ampla documentação científica com os mais variados relatos de sucesso clínico. Dessa forma, abordagens de tratamento para a reabilitação de pacientes parcial ou totalmente edêntulos, utilizando implantes dentários, têm demonstrado altas taxas de sobrevivência, representando uma alternativa previsível aos métodos convencionais. No entanto, embora a sobrevivência seja um indicador importante para avaliar a funcionalidade do implante, não é suficiente para avaliar o estado estético e biológico dos tecidos circundantes.⁽²⁻⁴⁾

Para se alcançar o principal objetivo dos implantes nas reabilitações orais que é suprir a falta do elemento dental, o implante deve oferecer saúde peri-implantar que leva a outros importantes objetivos: a estética e a função. Fatores são levados em consideração para levar a esses objetivos como o correto posicionamento do implante, o volume de tecido ósseo e de tecido mole para determinado diâmetro do implante, que variam de acordo com a localização, com a quantidade (unitário ou múltiplo) e o tipo de osso (cicatrizado ou para implante imediato).⁽⁵⁾

Nesse sentido, hoje existem estudos que avaliaram todas essas características buscando solucionar falhas, mas sabe-se ainda que a perda óssea peri-implantar é um problema para a implantodontia, que pode levar à perda de função desse implante e ocasionar comprometimento estético, o que significa insucesso em muitos tratamentos, levando à uma perda na qualidade de vida dos pacientes.^(6,7)

A perda óssea crestal próxima ao implante é um fenômeno comum e que já era previsto na prática odontológica há bastante tempo. Na avaliação de sucesso do implante, critérios rigorosos consideram uma perda óssea inicial esperada de até 1mm e uma perda óssea anual contínua de até 0,2mm por ano⁽⁸⁾. Os parâmetros de saúde peri-implantar descritos na literatura incluem um mínimo de 2mm de osso de qualidade em nível morfológico, abaixo do qual ocorre um indicativo de peri-implantite.^(9,10)

A natureza do implante, o tipo de conexão do pilar e questões como a higiene do paciente são constantemente avaliadas para se verificar a quantidade de perda óssea ao redor desses implantes⁽¹¹⁻¹³⁾, e o presente estudo visa demonstrar a influência da interface tipo cone-Morse, sobre o tecido ósseo peri-implantar, através de parâmetros objetivos exclusivamente radiográficos em implantes inseridos abaixo da crista óssea.

2 PROPOSIÇÃO

A literatura apresenta, que um sistema de implante com um pilar protético de diâmetro reduzido em relação ao diâmetro do implante, e com conexão implante pilar do tipo conemorse, pode apresentar alterações mínimas nos tecidos duros marginais peri-implantares durante o primeiro ano em função, a proposição deste trabalho será avaliar a influência dessa interface sobre o tecido ósseo peri-implantar em humanos através de parâmetros objetivos exclusivamente radiográficos em implantes inseridos subcrestalmente.

3 MATERIAIS E MÉTODOS

Este estudo é uma revisão dos registros de 10 reabilitações consecutivas, com implantes dentários, de pacientes parcialmente desdentados. Essa amostra era constituída por 5 homens e 2 mulheres, com idade média de 54 anos (intervalo: 21-80 anos) tratados por um reabilitador oral em um consultório particular. Todos os pacientes eram sistemicamente saudáveis, entretanto um dos pacientes faleceu devido a um câncer. O protocolo do estudo foi revisto e aprovado pelo Comitê de Ética da Faculdade de Odontologia de Ribeirão Preto da Universidade de São Paulo (FORP – USP) segundo o CAAE: 25601913.4.0000.5419.

Inicialmente, um cuidadoso exame periodontal incluindo a avaliação de placa bacteriana, gengivite, profundidade de sondagem, perda óssea foi realizado e todos os demais dentes foram radiografados. Tudo isto foi seguido por instruções de higiene oral e, quando necessário foi indicado tratamento periodontal. As cirurgias foram realizadas sob anestesia local e, com exceção do procedimento de enxerto, todos os procedimentos foram realizados de acordo com o protocolo do fabricante.

Na colocação do implante, uma atenção especial foi feita para a colocação da interfase implante- pilar em uma posição entre 1 a 3 mm abaixo da crista óssea. Quatro implantes foram colocados em cirurgias de uma única fase em que tanto um pilar de cicatrização (cicatrizador) ou um pilar permanente foi parafusado ao implante durante o procedimento cirúrgico. Seis implantes foram colocados com um tipo de cirurgia denominada de submersa, ou seja, houve a necessidade de se realizar a cirurgia de reabertura.

Cada paciente recebeu 500 mg de amoxicilina, três vezes ao dia por 7 dias a partir do dia da cirurgia do implante. Um total de 10 implantes Ankylos C/X foram instalados, sendo 5 na maxila e 5 na mandíbula. As cirurgias foram realizadas a partir de fevereiro de 2009 a janeiro 2011. Quatro pacientes receberam 1 implante cada um e três pacientes tiveram dois implantes colocados e em todos foram feitas coroas unitárias. Sete implantes tinham o diâmetro de 4,5 mm e três tinham o diâmetro de 3,5 mm, enquanto os comprimentos dos implantes variaram entre 9,5 a 11 mm. A construção protética final foi concluída de 3 a 4 meses após a inserção do implante pelo referindo dentista seguindo o manual do fabricante do implante.

Instruções de higiene oral foram dadas para todos os pacientes durante a confecção e na colocação da prótese permanente e, além disso, foram reforçadas no acompanhamento. Radiografias periapicais foram tomadas imediatamente após o procedimento cirúrgico, a colocação de coroa, e na última visita de acompanhamento. Todas as medidas de tecido duro foram avaliadas usando radiografias periapicais tiradas com um gabarito de posicionamento personalizado. Cada radiografia periapical foi digitalizada com um scanner (Epson Expression 1680 Pro, Epson Italia, Cinisello Balsamo, Milão, Itália) e analisada com software de medição (Meazure 2.0 build 158, C Thing Software, Sunnyvale, CA, EUA) usando altura da plataforma e comprimento do implante como referências cruzadas duplas (Jaffin et al. 2007).

Para cada implante, as radiografias eram avaliadas quanto: 1) o grau de posicionamento subcrestal na cirurgia, 2) alterações em altura e no sentido horizontal do tecido ósseo marginal ao longo do tempo, e 3) se o tecido ósseo marginal poderia ser detectado na plataforma do implante durante o acompanhamento clínico. A posição subcrestal do implante foi determinada através de medições efetuadas a partir do nível da crista óssea marginal até o ombro do implante.

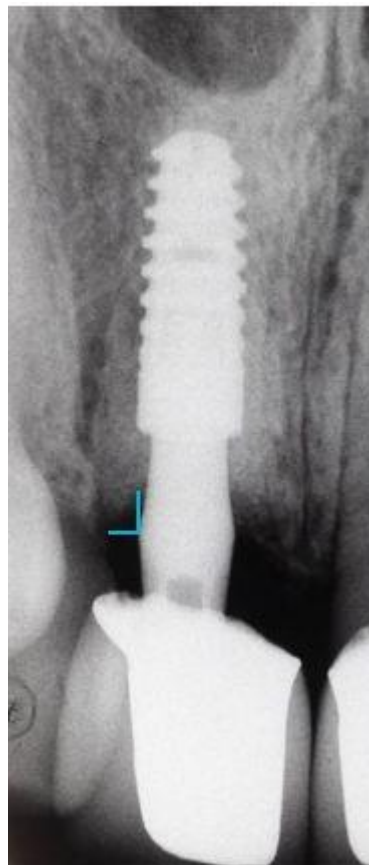


Imagem 1: radiografia tomada imediatamente após o procedimento cirúrgico.

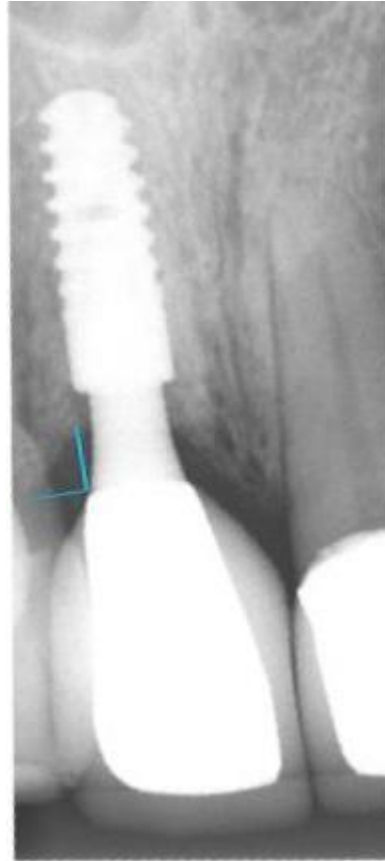

Imagem 2: radiografia tomada em consulta de acompanhamento após 12 meses da cirurgia.

Nas radiografias (imagens 1 e 2) podemos visualizar o grau de posicionamento subcristal e os pontos a serem analisados no sentido vertical e horizontal.

4 RESULTADOS

A taxa de sobrevida dos implantes desde o início até o último acompanhamento foi de 100%. A média de tempo de acompanhamento foi de 12 meses (variando de 10 a 14 meses). Na cirurgia, os implantes foram colocados, em média, de 1,8 milímetros abaixo da crista óssea e após 12 meses todos os implantes ainda estavam abaixo da crista óssea. Os implantes que precisaram ter uma segunda cirurgia, apresentaram uma maior perda óssea horizontal devido à necessidade de se encontrar o parafuso de cobertura, para se expor a interface implante/pilar. Tecido ósseo sobre o ombro do implante só foi possível verificar nos implantes que foram colocados em uma única cirurgia.

Os resultados obtidos em análise radiográfica foram expostos na tabela 1:

Implante	Implante submerso	Acompanhamento de 1 ano - Perda óssea horizontal	Acompanhamento de 1 ano - Perda óssea vertical
1 (4,5 mm)	3mm	0.379	0.769
2 (4,5 mm)	3mm	0.364	0.764
3 (4,5 mm)	2mm	0.354	0.761
4 (4,5 mm)	1mm	0.353	0.753
5 (4,5 mm)	1mm	0.345	0.768
6 (4,5 mm)	1mm	0.332	0.757
7 (4,5 mm)	3mm	0.325	0.754
8 (3,5 mm)	2mm	0.320	0.752
9 (3,5 mm)	3mm	0.316	0.758
10 (3,5 mm)	1mm	0.304	0.753

Tabela 1: tabela de comparação entre perda óssea horizontal e perda óssea vertical em acompanhamento de 1 ano.

5 DISCUSSÃO

O presente estudo demonstra que foram encontradas mínimas mudanças ao redor dos tecidos duros peri-implantares, com um sistema de implante com um diâmetro do pilar reduzido em relação ao diâmetro do implante, e também com uma interface implante-pilar do tipo cone-Morse, durante 12 meses de acompanhamento. Além disso, nenhuma falha com os implantes foi relatada, resultando em uma taxa de sobrevida total de 100%.

Como critério para o sucesso do implante a literatura tem aceito 1 mm de perda óssea ao redor do implante durante o primeiro ano de função seguido por uma perda anual menor ou igual a 0,2 milímetros após o esse primeiro ano⁽¹⁴⁾. No presente estudo, a perda média de tecidos duros marginais durante o primeiro ano foi muito pequena, medida a partir do momento da colocação do implante. Em contraste com os critérios propostos para o sucesso do implante, foi observado uma menor perda de tecido ósseo periimplantar durante uma média de 14 meses. Uma característica do sistema de implante de duas peças relatado no presente estudo é a relação horizontal alterada entre o diâmetro do implante e o diâmetro do pilar protético. Em recente estudo⁽¹⁵⁾ os tratamento usando implantes com este conceito, foi relatada uma mínima perda óssea peri-implantar. O efeito positivo deste desenho, chamado de plataforma switching, é explicado por um aumento da distância a partir da interface implante-pilar até à crista óssea. Isto pode gerar uma maior distância biológica, reduzindo assim o risco inflamação, induzindo a perda óssea. Em um estudo prospectivo de 5 anos, foi relatado uma média de 0,02 (com desvio padrão de 0,65) paras alterações ósseas do inicio da instalação da coroa até o primeiro ano em função, medido ao nível do implante. Este estudo difere do presente estudo, pois as medidas foram feita à partir da instalação da coroa permanente e não imediatamente após a cirurgia.

Os efeitos de diferentes posicionamentos, do tamanho e da geometria do implante ao nível do osso marginal ao redor do implante foram os temas de vários estudos^(14,16,17) e diversos fatores foram considerados importantes. A colonização bacteriana do microgap na interface implante-pilar, o preciso encaixe entre os componentes do implante, o torque quando os componentes foram conectados, e as forças de carga, quando os implantes estavam em função eram todos exemplos de fatores assumidos para afetar o nível ósseo marginal do implante. Num estudo "in vitro"⁽¹⁸⁾, a micromovimentação na interface implante-pilar foi medida em nove diferentes sistemas de implantes. Neste estudo, foi avaliado o comportamento dinâmico de implantes dentários com desenhos diferentes da conexão

implante/pilar. Neste estudo do comportamento dinâmico dos implantes dentais com diferentes desenhos da conexão implante-pilar, os autores relataram observações de implantes carregados em um ângulo de 30 graus, com uma força acima de 200 N. O sistema de implantes usado neste presente estudo foi um dos quatro sistemas de implantes que não exibiram micromovimentações, quando carregados a 100N; e um dos dois sistemas que não mostraram um "microgap" mensurável quando carregados a 200N. Com esses dados os autores especularam que determinados modelos de implantes minimizariam o efeito de bombeamento entre o implante e o pilar, prevenindo assim a perda óssea marginal peri-implantar.

Todos os implantes do presente estudo foram colocados numa posição abaixo da crista óssea. No entanto, há informações limitadas disponíveis sobre os resultados deste tipo de tratamento em estudos clínicos. Os níveis ósseos resultantes de colocações de implantes abaixo da crista óssea com implantes de duas peças com uma desadaptação entre o diâmetro do implante e o diâmetro do pilar foram previamente realizados em estudos animais.⁽¹⁹⁾ Um desses estudos relataram análises radiográficas de implantes colocado ao nível da crista óssea e 1mm acima da crista óssea, ou 1 mm abaixo da crista óssea. Os autores observaram a maior perda óssea em implantes colocado abaixo da crista óssea. Em outro estudo realizado em animais por a interface implante-pilar foi colocada dois milímetros abaixo da crista óssea, e foi sugerido que a osseointegração poderia ocorrer coronal à interface implante-pilar.

Os autores indicaram que o resultado pode depender de certas características de superfície dos componentes do implante. Os implantes de teste do estudo tinham uma modificação da superfície, que se estendia para a margem do implante e, portanto, também incluía a parte do ombro do implante. No presente estudo, foram utilizados os implantes com uma superfície de tratamento microtexturizada que se estendia sobre o ombro do implante. Finalmente⁽¹⁹⁾, em um estudo realizado em animais, os implantes foram colocados numa posição subcristal e apresentavam crescimento ósseo sobre o ombro do implante em quase todos os cortes histológicos. Em um estudo, onde se relatavam os efeitos da alteração do posicionamento vertical do implante em pacientes, colocou-se os implantes com cirurgia de estágio único e, o limite entre a superfície lisa e a rugosa foi posicionado 1 mm abaixo da crista óssea. Este grupo de implantes foi comparado com os implantes colocados de acordo com as instruções do fabricante, com o limite entre a superfície lisa e a rugosa na altura da crista alveolar. Os implantes no grupo subcristal perderam uma média de 2.26 mm de altura

óssea clínica durante os primeiros 12 meses, e o implantes de controle perderam 1,02 milímetros durante o mesmo tempo.

Os autores concluíram que a colocação subcristal de implantes com ombros polidos não deveriam ser recomendadas. Variações no desenho do estudo, na geometria do implante, tratamento de superfície, e protocolos colocação podem explicar os diferentes resultados relatados nos estudos mencionados anteriormente. Quando a osteotomia tem sido preparada e um implante colocado, o processo de reparação do tecido é iniciado. O cicatrização natural pode ser perturbada por irritações de placa bacteriana ao redor do implante ou na interface implante-pilar assim como pelos micromovimentos na interface implante-pilar, forças de carga excessiva, ou outros agentes irritantes. No entanto, com o mínimo de irritações e uma localização da interface implante-pilar criando um espaço biológico aceitável, parece razoável supor que o defeito ósseo subcristal criado durante a cirurgia pode cicatrizar sem mais perda óssea. Os resultados no presente estudo indicam cicatrização com irritação mínima do tecido em torno do implante. Adicionalmente, os resultados também demonstraram que a cicatrização do tecido duro estendia para as plataformas na maioria dos implantes observados.

Apesar dos resultados promissores deste retrospectivo estudo, algumas limitações devem ser discutidas na interpretação dos resultados. Em primeiro lugar, só níveis ósseos mesial e distal foram avaliados, enquanto que nenhuma avaliação foi feita das tabuas ósseas vestibular ou lingual. Esta é uma intrínseca limitação na interpretação de radiografias periapicais, mas este é um método comum utilizado para a avaliação do nível ósseo ao redor dos dentes e implantes. Outra limitação do estudo foi que nenhum "jig" radiográfico foi usado para realizar radiografias reproduzíveis.

São necessários mais estudos para validar o posicionamento vertical ideal de um implante em relação ao crista alveolar e elucidar se os diferentes diâmetros de implante terão impacto nestes resultados.

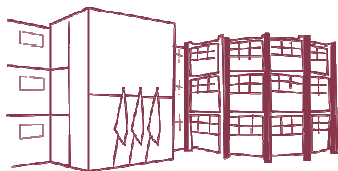
6 CONCLUSÕES

O sucesso clínico e radiográfico das reabilitações suportadas por implantes necessita de conhecimento e experiência; entretanto, mesmo com tais conhecimentos, diagnósticos detalhados são imprescindíveis. Adicionalmente, considerando-se as limitações deste trabalho e, por se tratar apenas de 10 implantes, pode ser sugerido que a colocação de implantes dentários osseointegráveis abaixo da crista óssea, deve estar associada a um sistema de implante que possua como característica um desenho de conexão protética cônica, plataforma switching e micro rugosidade no ombro do implante, pois estas características podem ter um efeito positivo sobre a manutenção da crista óssea em longo prazo.

REFERÊNCIAS

1. Buser D, Sennerby L, De Bruyn H. Modern implant dentistry based on osseointegration: 50 years of progress, current trends and open questions. *Periodontol* 2000. 2017 Feb;73(1):7–21.
2. Schwarz F, Schär A, Nelson K, Fretwurst T, Flügge T, Ramanauskaite A, et al. Recommendations for Implant-Supported Full-Arch Rehabilitations in Edentulous Patients: The Oral Reconstruction Foundation Consensus Report. *Int J Prosthodont*. 2021;34:s8–20.
3. Schwarz F, Ramanauskaite A. It is all about peri-implant tissue health. *Periodontol* 2000. 2022 Feb;88(1):9–12.
4. Tonetti MS, Jung RE, Avila-Ortiz G, Blanco J, Cosyn J, Fickl S, et al. Management of the extraction socket and timing of implant placement: Consensus report and clinical recommendations of group 3 of the XV European Workshop in Periodontology. *J Clin Periodontol*. 2019 Jun;46 Suppl 21:183–94.
5. Grunder U, Gracis S, Capelli M. Influence of the 3-D bone-to-implant relationship on esthetics. *Int J Periodontics Restorative Dent*. 2005 Apr;25(2):113–9.
6. Abrahamsson KH, Wennström JL, Berglundh T, Abrahamsson I. Altered expectations on dental implant therapy; views of patients referred for treatment of peri-implantitis. *Clin Oral Implants Res*. 2017 Apr;28(4):437–42.
7. Insua A, Monje A, Wang H-L, Inglehart M. Patient-Centered Perspectives and Understanding of Peri-Implantitis. *J Periodontol*. 2017 Nov;88(11):1153–62.
8. Rodriguez AM, Rosenstiel SF. Esthetic considerations related to bone and soft tissue maintenance and development around dental implants: report of the Committee on Research in Fixed Prosthodontics of the American Academy of Fixed Prosthodontics. *J Prosthet Dent*. 2012 Oct;108(4):259–67.
9. Palacios-Garzón N, Mauri-Obradors E, Ayuso-Montero R, Velasco-Ortega E, Anglada-Cantarell JM, López-López J. Marginal Bone Loss in Internal Conical Connection Implants Placed at the Crestal and Subcrestal Levels before Prosthetic Loading: A Randomized Clinical Study. *Mater (Basel, Switzerland)*. 2022 May;15(10).
10. Albrektsson T, Zarb G, Worthington P, Eriksson AR. The long-term efficacy of currently used dental implants: a review and proposed criteria of success. *Int J Oral Maxillofac Implants*. 1986;1(1):11–25.
11. Zukauskas S, Puisys A, Andrijauskas P, Zaleckas L, Vindasiute-Narbute E, Linkevičius

- T. Influence of Implant Placement Depth and Soft Tissue Thickness on Crestal Bone Stability Around Implants With and Without Platform Switching: A Comparative Clinical Trial. *Int J Periodontics Restorative Dent.* 2021;41(3):347–55.
12. Puisys A, Linkevicius T. The influence of mucosal tissue thickening on crestal bone stability around bone-level implants. A prospective controlled clinical trial. *Clin Oral Implants Res.* 2015 Feb;26(2):123–9.
 13. Linkevicius T, Puisys A, Linkevicius R, Alkimavicius J. Influence of subcrestal implant placement or use of 2 mm healing abutment to stabilise crestal bone in thin tissue patients. *Clin Oral Implants Res.* 2018;29:311.
 14. Hermann JS, Schoolfield JD, Schenk RK, Buser D, Cochran DL. Influence of the size of the microgap on crestal bone changes around titanium implants. A histometric evaluation of unloaded non-submerged implants in the canine mandible. *J Periodontol.* 2001 Oct;72(10):1372–83.
 15. Lazzara RJ, Porter SS. Platform switching: a new concept in implant dentistry for controlling postrestorative crestal bone levels. *Int J Periodontics Restorative Dent.* 2006 Feb;26(1):9–17.
 16. Hermann JS, Buser D, Schenk RK, Higginbottom FL, Cochran DL. Biologic width around titanium implants. A physiologically formed and stable dimension over time. *Clin Oral Implants Res.* 2000 Feb;11(1):1–11.
 17. Hermann JS, Buser D, Schenk RK, Cochran DL. Crestal bone changes around titanium implants. A histometric evaluation of unloaded non-submerged and submerged implants in the canine mandible. *J Periodontol.* 2000 Sep;71(9):1412–24.
 18. Zipprich H, Weigl P, Ratka C, Lange B, Lauer H-C. The micromechanical behavior of implant-abutment connections under a dynamic load protocol. *Clin Implant Dent Relat Res.* 2018 Oct;20(5):814–23.
 19. Weng D, Nagata MJH, Bell M, Bosco AF, de Melo LGN, Richter E-J. Influence of microgap location and configuration on the periimplant bone morphology in submerged implants. An experimental study in dogs. *Clin Oral Implants Res.* 2008 Nov;19(11):1141–7.



Folha de Informação

Em consonância com a Resolução CoCEX-CoG nº 7.497/2018, informamos que a Comissão de Graduação da Faculdade de Odontologia de Ribeirão Preto da Universidade de São Paulo (FORP/USP) em sua 531ª Reunião Ordinária, realizada em 03 de junho de 2024, **aprovou**, fundamentando-se na sugestão da Subcomissão para Avaliação dos Trabalhos de Conclusão de Curso (TCCs) da Unidade, **a inclusão deste trabalho na Biblioteca Digital de Trabalhos Acadêmicos da USP (BDTA).**

Cumpre-nos destacar que a disponibilização deste trabalho na BDTA foi autorizada pelos autores (estudante e docente orientador), conforme menção constante no trabalho e documentação existente no Serviço de Graduação da FORP.

Ribeirão Preto, 03 de junho de 2024.

Prof. Dr. Michel Reis Messoria
Presidente da Comissão de Graduação
FORP/USP